

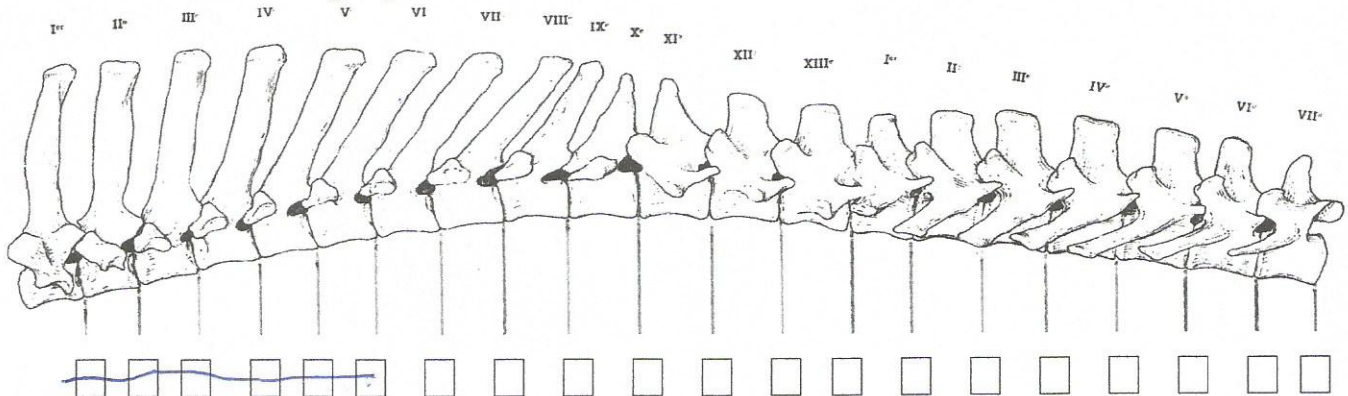
**EXAMEN RADIOGRAPHIQUE de la COLONNE VERTEBRALE**  
**RECHERCHE de l'HYPEROSTOSE VERTEBRALE ANKYLOSANTE**  
**(DISH)**

NOM : *GOONDI WINDY DE NYRIDEN*  
 RACE : *Bouvier Australien* Identification : *250 269 604 385 624*  
 SEXE : *F* L.O.F. : */ 656/128*  
 Date de naissance : *18/05/2011* Age au moment de la radiographie : *>6ans*  
 Vétérinaire : *Dr. BISSERET* N° d'Ordre : *16813* Date de prise du cliché : *19/09/17*  
 Attestation Vétérinaire certifiant la conformité de l'identification :  OUI  NON

**Radiographies**

Identification : infalsifiable  OUI -  NON complète  OUI -  NON  
 Positionnement : correct  imparfait  ne permet pas l'interprétation   
 Qualité technique : bonne  acceptable  ne permet pas l'interprétation   
 Région du rachis radiographiée : de *L6* à *Sacrum* N° sur le site VetsXI : *215588*

**Examen de la radiographie**



- Colonne vertébrale normale  
 Présence de spondylose vertébrale  
 Présence de spondylarthrose Lombo-Sacrée  
 Images de suspicion d'Hyperostose vertébrale ankylosante (DISH) au niveau  
 Présence d'Hyperostose vertébrale ankylosante (DISH) au niveau

**Conclusion de l'examen pour la recherche de DISH**

**Stade 0** Indemne de DISH sur la radiographie examinée  
 **Stade 1** Suspicion de DISH sur la radiographie examinée  
 **Stade 2** Lésions de DISH sur la radiographie examinée

Nantes, le *08/10/2017*

Dr Didier FONTAINE Vétérinaire  
Centre Hospitalier Vétérinaire ATLANTIA